

第22回 検査血液学会学術集会 ケースカンファレンス

症例2

症例2 50歳代 女性

主訴 : 末梢血芽球出現

既往歴 : 乳がん

現病歴 : 2年6ヶ月前、手術及び術後の化学療法が施行された。その後、ホルモン剤投与で経過観察中の定期採血で末梢血に芽球が認められたため、骨髄検査が施行された。

症例2 検査所見

【血液一般】

WBC	1.9	x10 ⁹ /L
RBC	3.64	x10 ¹² /L
Hb	11.7	g/dL
Hct	34.8	%
PLT	115	x10 ⁹ /L
Reti	0.8	%
Blast	8.0	%
Seg	21.0	%
Eo	0.0	%
Baso	1.5	%
Lym	68.0	%
Mo	1.5	%

【血栓・止血】

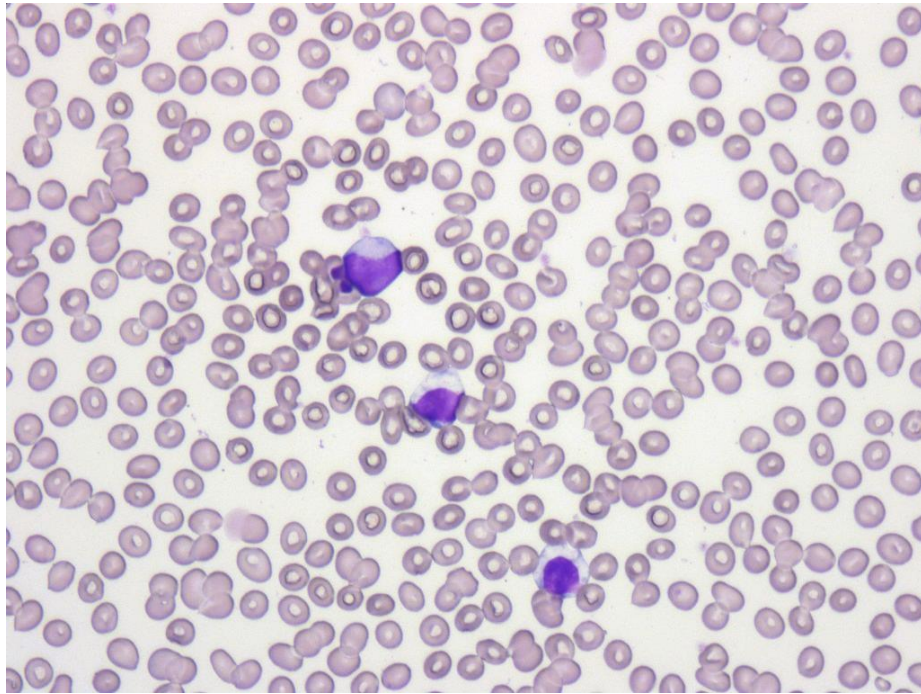
PT	10.3	秒
PT%	>105	%
PT-INR	0.90	
APTT	29.6	秒
Fbg	243	mg/dL
FDP	5.4	μg/mL
D-D	0.7	μg/mL

【生化学】

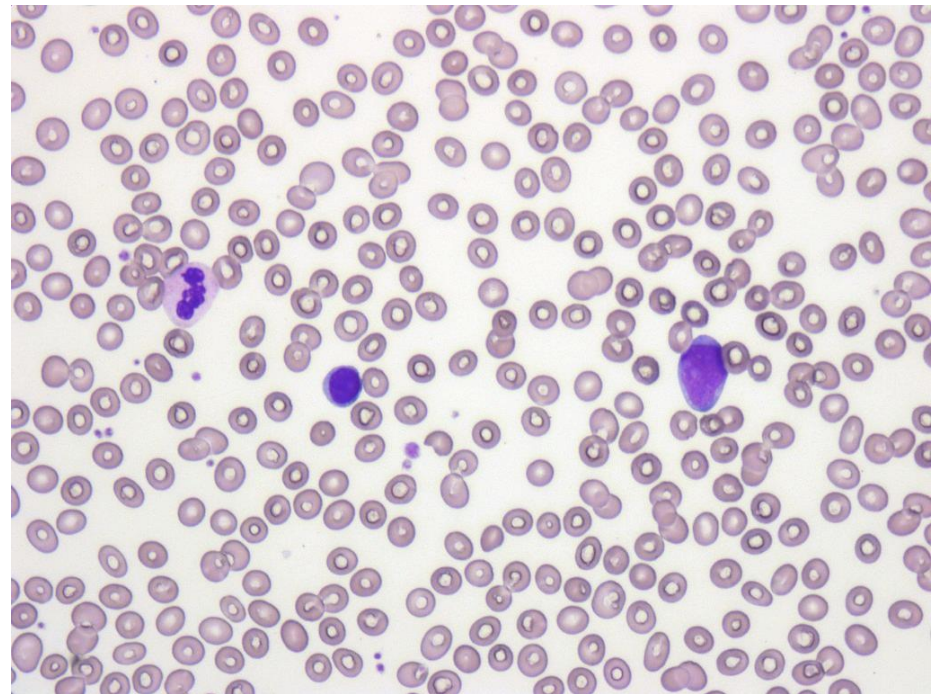
TP	7.1	g/dL
LD	140	U/L
AST	20	U/L
ALT	16	U/L
ALP	379	U/L
T-Bil	0.3	mg/dL
D-Bil	0.0	mg/dL
BUN	20.1	mg/dL
Cre	0.67	mg/dL
UA	4.3	mg/dL
CRP	0.03	mg/dL

症例2 末梢血所見

【末梢血WG染色】



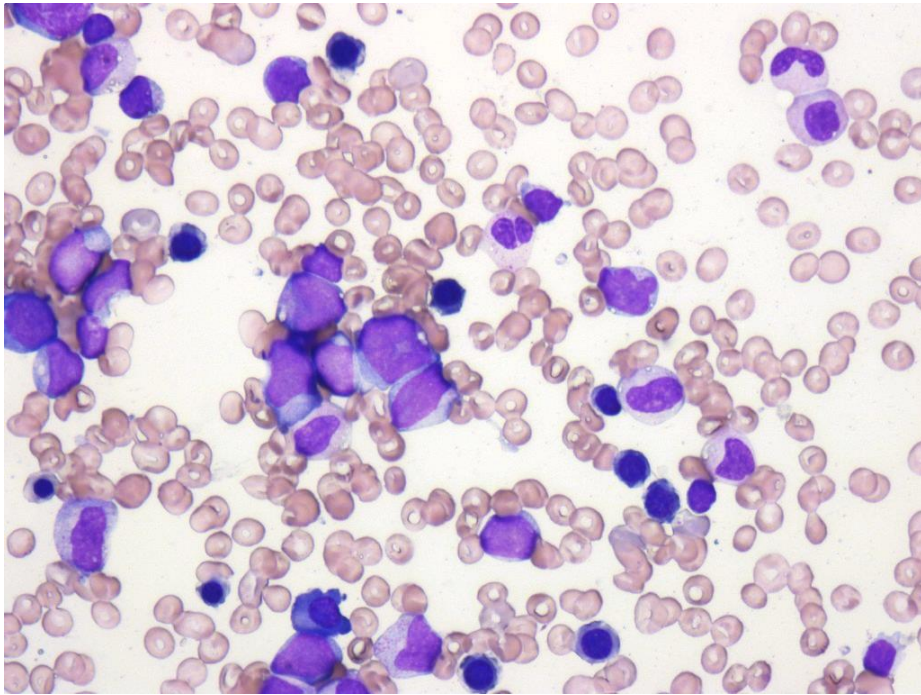
(× 400)



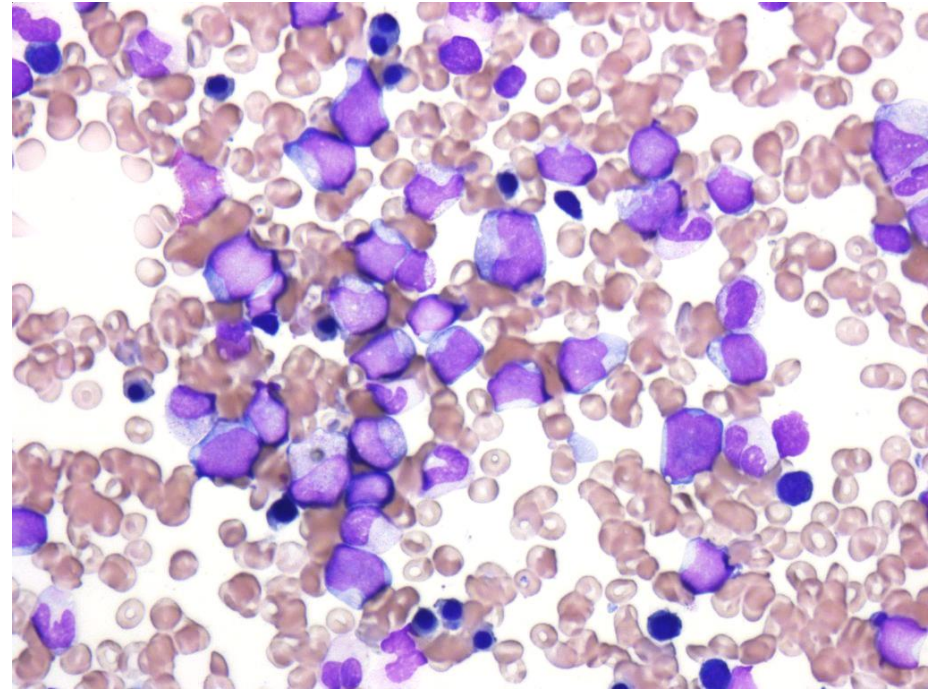
(× 400)

症例2 骨髓所見 1

【骨髓WG染色】



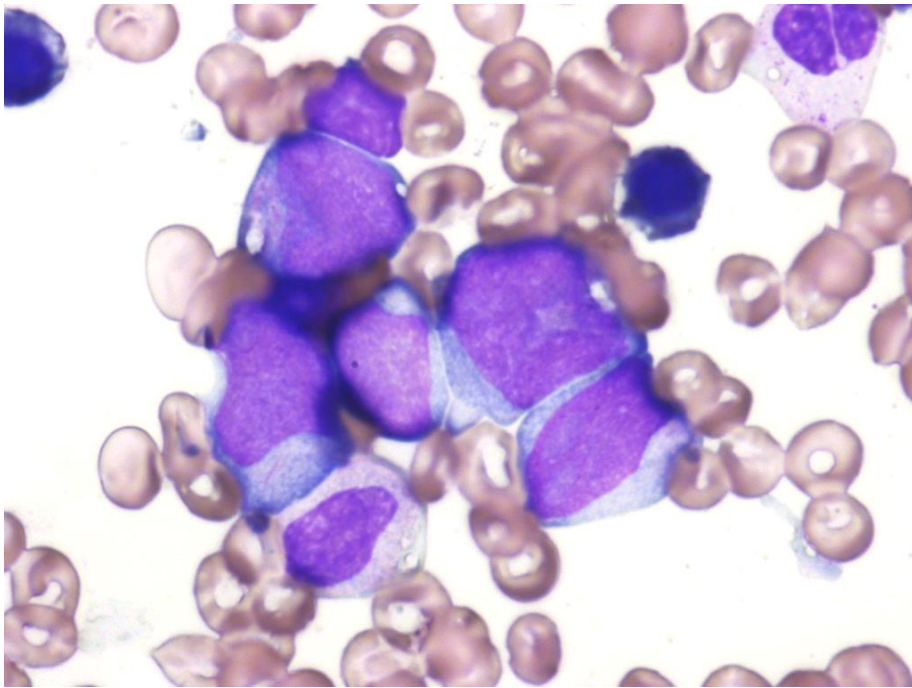
(× 400)



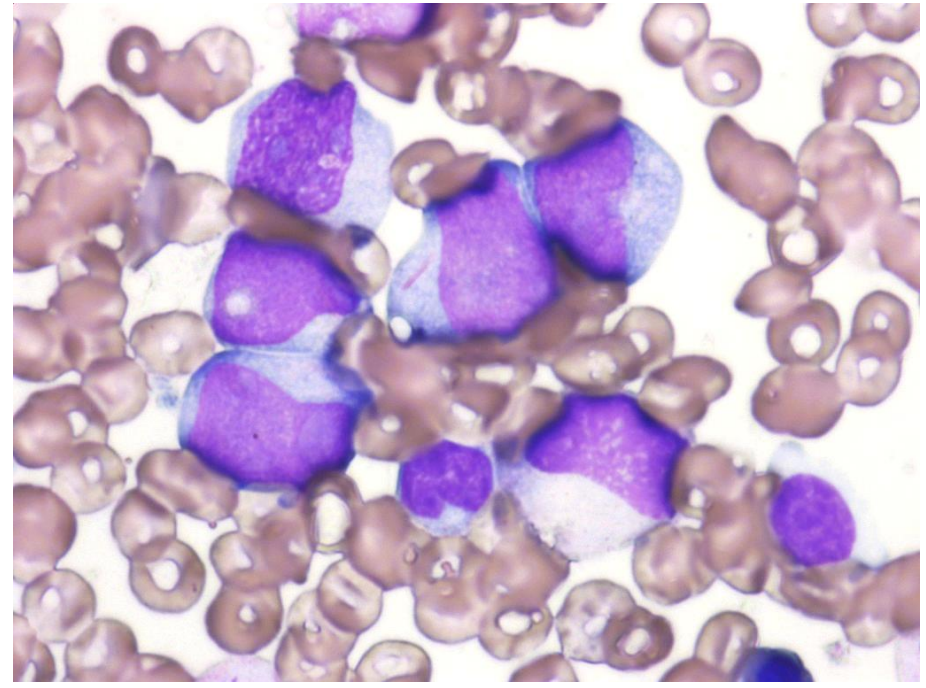
(× 400)

症例2 骨髓所見 2

【骨髓WG染色】



(× 1000)



(× 1000)